日整会誌(J. Jpn. Orthop. Ass.) 59 : 751～761 1985

日 本 整 形 外 科 学 会 雑 誌

第59巻 第8号 (昭和60年8月25日)

骨 Paget 病の治療

(受付 昭和60年2月26日 特急掲載)

(大阪府立成人病センター整形外科)

三 村 和 博

Treatmemt of Paget's Disease of Bone

KAZUHIRO MIMURA

Department of Orthopaedic Surgery, The Center for Adult Diseases, Osaka

(Received for Publication, Feb. 26, 1985, Express Print)

This report presents clinical pictures of 11 patients with Paget's disease of bone treated at our clinic since 1977 and discusses the disease progress in seven patients who were given Elcatonin and EHDP and followed-up for a mean period of four years and eight months. All the patients responded to the drugs and the main clinical effect was disappearance of pain. They did not develop side effects which were especially a problem.

Although both of the drugs exerted excellent effect on Paget's disease of bone, they have both strong and weak points with respect to administration route and side effects. These drugs should be selected with combined therapy, clinical effectiveness, side effects and other factors taken into account.

Bone scintigram, serum alkaline phosphatase and urinary hydroxyproline were employed as therapeutic effect of these drugs. However, their handiness and reliability were unsatisfactory. More convinient parameters reflecting the disease activity more accurately are needed.

要 旨 1977年以来，当科で扱った骨 Paget 病 11 症例の臨床像を報告し，合成ウナギカルシトニン誘導体であるエルカトニン(以下 E・CT と略す)およびエチドロン酸ナトリウム塩である EHDP で治療し，平均4年8カ月の観察を行った7症例の経過について検討を加えた．臨床効果は，疼痛の消失を中心として全例に認められた．E・CT を投与した7症例では血清アルカリフォスファターゼ(以下 Al-p と略す)値が漸減し，約6カ月後に投与前の約60% のレベルで plateau に達した後，次第に上昇し，2～3年以内に投与前のレベルに rebound する傾向を認めた．EHDP は5症例に投与されたが1症例を除いて血清 Al-p 値は漸減し，約6カ月で投与前の約40%のレベルで plateau に達し，9カ月前後に休薬した後も変動しなかった．両薬剤とも，骨 Paget 病に対し優れた薬剤効果を認めたが，投与形式や副作用等において一長一短があり，併用投与や臨床効果，副作用等を考慮して選択すべきであると考えられた．

Reprint request to : KAZUHIRO MIMURA, Department of Orthopaedic Surgery, Osaka Koseinenkin Hospital, Osaka 553 JAPAN.

緒　言

骨 Paget 病は，1877 年 Sir James Paget[18]により報告された原因不明の局所性骨疾患であり，過剰の骨新生によって層状骨がモザイク模様を呈し，高度の血管新生と線維化を来すものと定義されている．欧米では比較的発症頻度が高く，45 才以上の剖検例で，1.8～3.8% に見られたという[13]．一方本邦では，大正 12 年(1923 年)，服部らが 72 才男子の症例を報告して以来，自験例を含めて 100 余例に過ぎず，比較的まれな疾患と考えられている．しかし，先に報告したように[31]，当院における 1 年間の血液検査 123,634 件をコンピューターにかけ，(1)20 才以上，(2)GOT, GPT が 40 単位以下，(3)血清 Al-p 値が 120 単位以上（正常値 25～120 U/L）のもの 3,162 名を抽出し，肝・胆道系疾患を除外した後，詳細に検討した結果，3 名の本症患者を発見できたことから，軽症例，無症状例の本症患者が多数潜在している可能性があり，痛風のように，幾つかの疾患が本邦において，近年になって欧米に近い頻度に増加したことが確かめられていることも考え合せると，本症についても無関心であってはならないと考える．

今回我々の経験した男性 7 例，女性 4 例，計 11 症例をまとめ，E・CT および EHDP により治療を行った 7 症例について経過を検討し，日本人における本症の治療方針について報告する．

症　例

1977 年以来当科で扱った骨 Paget 病 11 症例を Table 1 に示す．欧米の報告によれば，40 才以上に多く，男女比は 3：2 であるが[13]，我々の症例では，診断時の平均年令は 69.5 才と高令者が多く，性別では男性 7 症例に対し女性 4 症例であった．主訴は病変部の疼痛が多かったが，全身倦怠感を主訴としたものが 2 症例であった．病変は，好発部位である股関節に全症例で認められ，頭蓋骨，脊椎骨などに及ぶ polyostotic type が 8 症例，骨病変の範囲の少ない monostotic type が 3 症例であった．平均観察期間は 4 年 8 カ月であった．

診　断

骨 Paget 病の診断は，臨床症状，骨X線像，骨シンチ，血液・尿検査，骨生検により行った (Table 2).

1．臨床症状

股関節痛，腰背部痛など，病変部の疼痛が主症状であったが，症例 3，8 では病変骨での血流増加や，動・静脈シャントによる心拍出量の増加によると思われる動悸，息切れ，全身倦怠感が認められた．また，症例 2 では高度の頭蓋骨肥厚による聴神経圧迫による難聴の合併が認められた．

2．骨X線像

骨 Paget 病は，病変の進行に従い骨X線像により，early lytic phase, mixed lytic and blastic phase, late blastic phase の 3 期に分類されるが，我々の症例では，比較的骨硬化および骨形成が強かった症

Table 1　Clinical summary of the patients of Paget's disease of bone

Case No.	Sex	Age(yrs.)	Duration of disease in months	Chief complaint	Affected bone				Treatment	
					Skull	Vertebra	Pelvis	Others	E・CT	EHDP
1	Male	77	80	Left coxalgia	○	○	○		○	○
2	Male	63	43	Back pain	○	○	○	○	○	
3	Female	59	53	General fatigue	○	○	○	○	○	○
4	Male	73	86	Right coxalgia		○	○	○	○	
5	Male	77	80	Right coxalgia			○		○	○
6	Male	67	73	Right coxalgia			○		○	
7	Male	66	32	Back pain			○		○	○
8	Male	63	62	General fatigue	○	○	○			
9	Female	84	28	Back pain	○	○	○	○		
10	Female	71	33	Back pain			○			○
11	Female	64	43	Back pain	○	○	○	○		
Mean±S.D.		69.5±7.6	55.7±21.5							

Table 2 Diagnosis of Paget's disease of bone

Case No.	Type of X-ray finding		Bone scintigram (^{99m}Tc-MDP)	Bone biopsy	Initial value of alkaline phosphatase (normal value 25–120 u/l)
	Monostotic type	Polyostotic type			
1		○	○	○	887
2		○		○	2,120
3		○	○	○	682
4		○	○		632
5	○		○	○	237
6	○		○		275
7	○		○	○	531
8		○	○		233
9		○	○		744
10	○		○		180
11		○	○	○	1,270

例2が late blastic phase に分類されたが，他は全症例が mixed lytic and blastic phase に分類された．

Fig. 1 に代表的な症例のX線像を示す．Fig. 1-Aは頭蓋骨のX線像で，骨吸収像と骨硬化像が混在し，本症の特徴的所見とされる斑点状の骨硬化像，いわゆる cotton wool appearance を示している．Fig. 1-B は大腿骨の病変であるが，長管骨では骨吸収が骨幹端より起り，骨皮質が肥厚する結果，このようにV字状脱灰像（"V" or cutting-cone shape）を呈する．Fig. 1-C は骨盤の病変像であるが，骨吸収像と骨形成像が混在する骨 Paget 病進行期の典型的所見が認められる．脊椎骨では，椎体の骨皮質の肥厚により，いわゆる picture frame appearance を呈し（Fig. 1-D），病変の進行に従い椎体の癒合，骨硬化が認められる(Fig. 1-E).

3．骨シンチ

^{99m}Tc-MDP を用いた全身骨シンチでは，全症例で病変部に一致して著しい集積像が認められ，特に polyostotic type の症例では，罹患骨の診断に有用であった(Fig. 2).

4．血液・尿所見

初診時血清 Al-p 値が全症例において異常な高値を示し，polyostotic type により高い傾向が見られた（Fig. 3）．また，Al-p アイソザイム検査でも，全症例で肝由来型より骨由来型の方が高かった．血清 Ca・P 値は，ほぼ正常範囲であった．初診時の尿中 hydroxyproline（以下 OH・Pr と略す）値は，平均 71.8 μg/ml（正常値 15～50μg/ml）と高値を示した．

5．骨生検

6症例について，いずれも腸骨稜より open biopsy により行った．骨 Paget 病の中・後期に見られる，多数の破骨細胞による骨吸収と，骨芽細胞の増生による骨形成が混在し，不規則な cementing line の模様，いわゆる mosaic pattern が認められた．Fig. 4 に症例1の病理組織像を示す．

治　療

7症例に対して E・CT を 40～80 単位週2回筋肉内注射により投与した．観察期間は 15～64 カ月，平均 38.8 カ月である．EHDP は 5 mg/kg として，200～300 mg が5症例に連日投与された．その内訳は，最初から EHDP が投与されたもの1症例，E・CT 投与中に "plateau-rebound" 現象が認められ EHDP に変更されたものが4症例である．観察期間は 10～19 カ月，平均 17.0 カ月であった．また，副作用予防のため9カ月前後で一時休薬する方針をとった．

治療効果は，X線検査，骨シンチ，血液・生化学検査および臨床症状について検討した．E・CT 投与症例については，^{125}I でラベルした E・CT を用いて患者血清の E・CT 結合能を測定し，10%以上を陽性と判定し，E・CT 抗体産生の指標とした（Fig. 5）．

結　果

I．E・CT 投与症例

1）臨床症状

股関節痛，腰背部痛，全身倦怠感などの症状は3～6カ月ですべて消失した．血清 Al-p や尿中

A



B

C

D

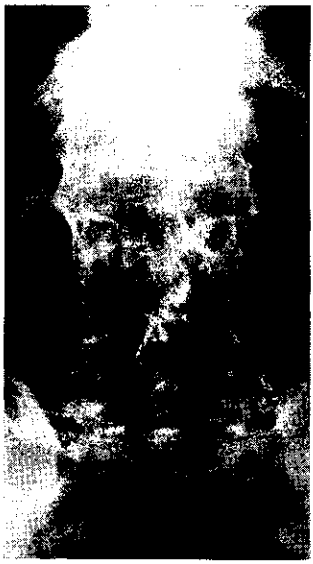

E

Fig. 1 X-ray findings of the patients of Paget's disease of bone.
A: Skull roentgenogram in case 2 demonstrating multiple lytic areas and deposited new bone (cotton-wool appearance). B: Femur in case 3 shows a diffuse advancing osteolysis with sharply defined margins ("V" or "cutting-cone" shape). C: Pelvis in case 2 shows mixture of resorption and sclerosis. D: Vertebral body in the early stage in case 1 shows thickened subcortical bone (picture frame appearance). E: Lumbar vertebral bodies in case 2 become quite dense and devoid of the trabeculated architecture.

Fig. 2 Bone scintigram in case 3 showing polyostotic Paget's disease of bone. Marked increase in uptake of the radionuclide is seen in the lesions.

OH・Pr 量の変動に関係なく症状の再燃を見なかった.

症例5の場合は, 10週投与を行うも右股関節部痛が軽快せず, X線上変形が強かったため, 股関節置換を行った. 術中出血量は1,400mlと多かったが, 術後7年を経た現在疼痛なく, 懸念された骨代謝の亢進による loosening を認めず経過は良好である(Fig. 6-A, B).

2) 骨シンチ

症例1で軽度の集積度の低下が見られた以外は著明な変化を認めなかった(Fig. 7-A, B).

3) 血液・尿所見

血清 Ca・P 値はほぼ正常範囲内を推移していた. 1病例で投与初期に軽度の低 Ca 血症が見られたが, 投薬継続とともに正常化した. 尿中OH・Pr 量は, 骨吸収の程度を反映する指標として優れているとされているが, 血清 Al-p 値ほど鋭敏な反応を示さなかった. 血清 Al-p 値は E・CT 投与により次第に低下するも正常化した症例はなく, 約6カ月後に投与前の約60%のレベルで plateau に達した後, 次第に上昇し, 2～3年以内に投与前レベルに rebound する傾向が見られた(plateau-rebound 現象). しかし, 臨床症状の好転は持続し, 再燃・増悪は認められず, 臨床効果との間に"解離"が認められた(Fig. 8).

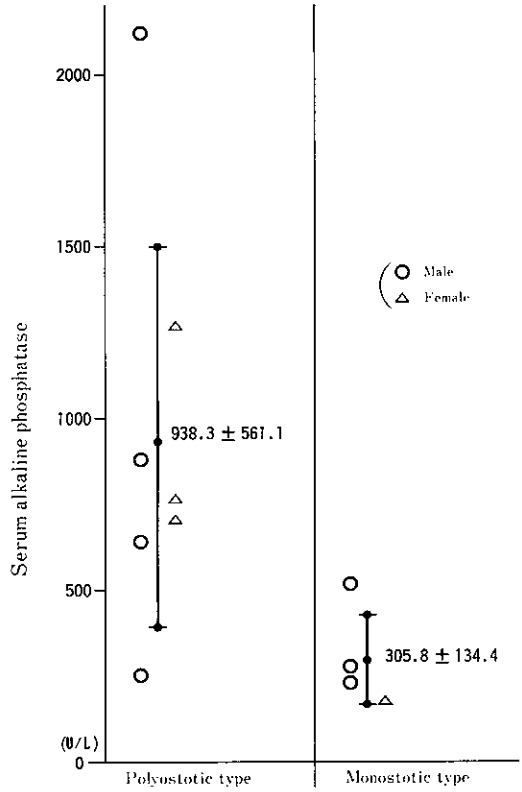

Fig. 3 Pretreatment value of serum alkaline phosphatase.

E・CT 結合能の検索では, 2症例(29%)が陽性と判定され, E・CT 抗体の産生が示唆された.

4) 副作用

1症例に, 軽度の悪心・嘔吐が一過性に見られたが, 投与継続の支障となるものはなかった.

2. EHDP 投与症例

5症例に投与されたが, 最初から EHDP 投与を受けた1症例を除いた4症例は, いずれも投与前に E・CT 投与を受けており, "plateau-rebound" 現象を示した結果 EHDP に変更されたものである.

X線像, 骨シンチでは特に変化を認めなかったが, 血清 Al-p 値は症例3を除いて次第に低下し, 6カ月前後で投与前の約40%のレベルで plateau に達し, 9カ月前後で休薬した後も変動しない傾向が観察した(Fig. 9). 症例3は E・CT と EHDP (300mg)を併用するも, 血清 Al-p 値の低下がほとんど認められず, EHDP 投与量を15～20mg/kg に増量することを検討している症例であるが, 全身倦怠感を主訴とした臨床症状は E・CT 投与により

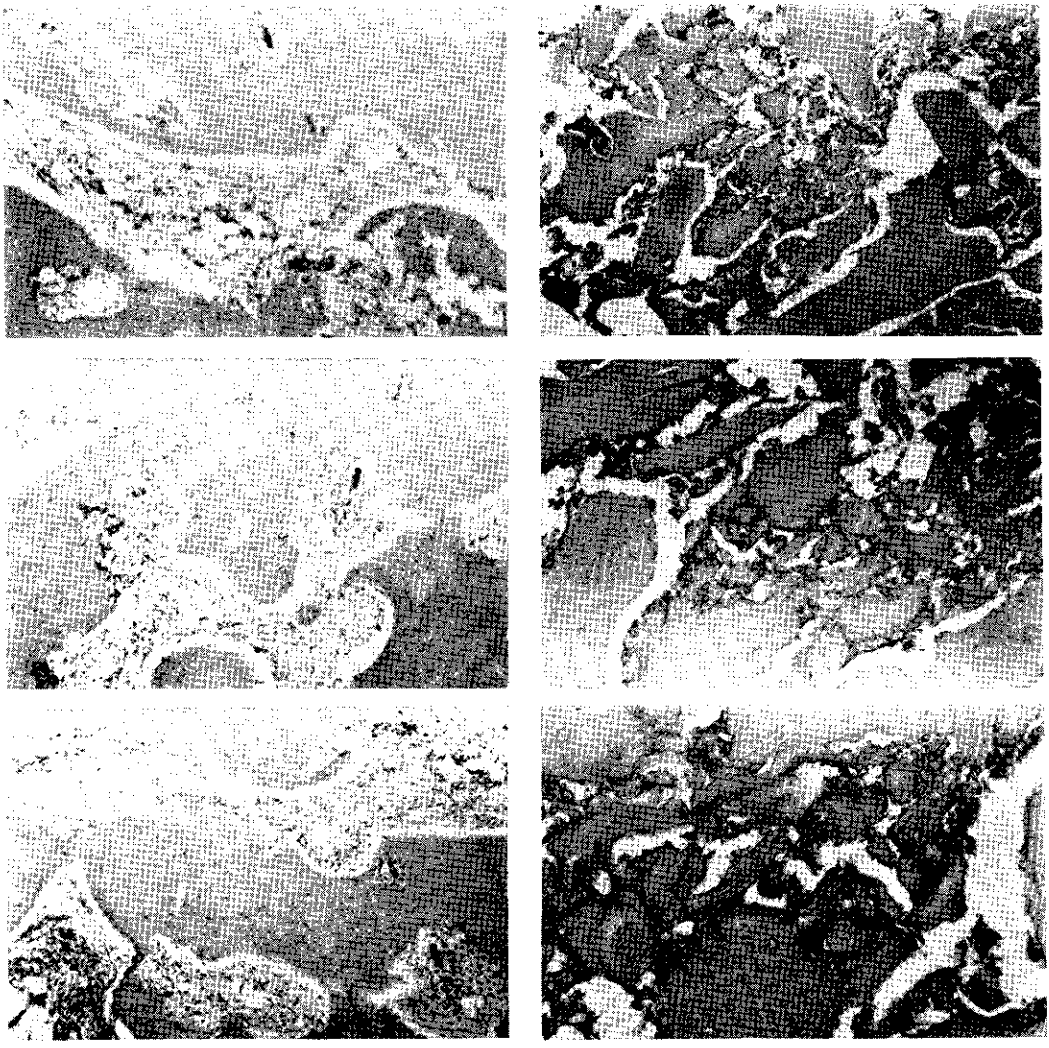

Fig. 4 Histological findings in case 1 (×100: H-E stain).
The trabeculae are thickened, showing areas of a mosaic pattern. There is considerable osteoclastic and osteoblastic activity and proliferation of fibrous tissue.

消失して以後再発は見られていない．尿中OH・Pr量は2症例で減少したが，他の3症例では明らかな変化は見られなかった．血清Ca・P値はいずれもほぼ正常範囲内を推移した．

臨床症状は，最初にEHDP投与を受けた症例では4カ月後に腰背部痛の消失が見られた．E・CTに続いてEHDPが投与された4症例では，E・CT投与によりすでに得られていた疼痛の消失等の臨床効果は引き続き持続し，EHDP休薬後も変わらなかった．

副作用として，1症例に下痢，軟便が認められ，2分服にすることで改善されたが，他に特に問題となる副作用を認めなかった．

Fig. 10に代表的な症例のE・CTおよびEHDPによる治療経過を示す．

考　察

骨Paget病の病因としては，従来から破骨細胞の腫瘍性増殖であるとする説，自己免疫疾患説，結合織疾患説，ホルモン異常説などがあるがいまだ結論が得られていない．近年，Rebel, Millsら[15),16),20),21)]により，骨Paget病の破骨細胞に特徴

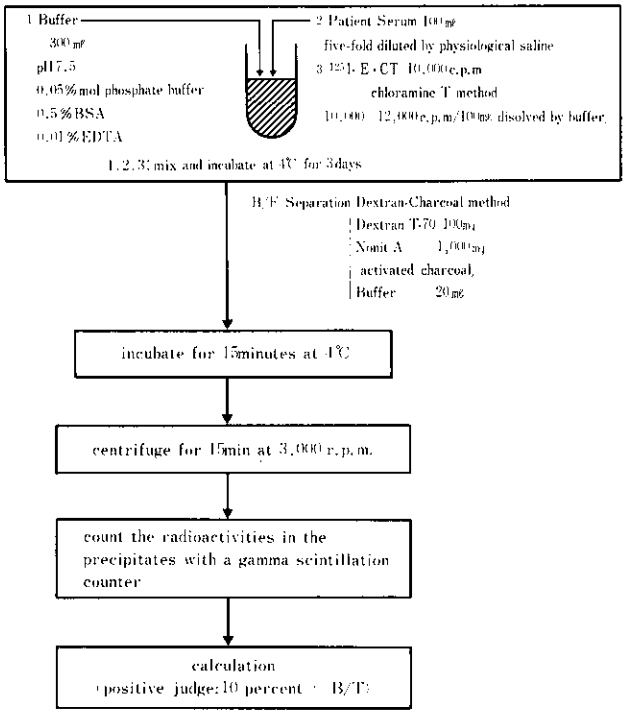

Fig. 5 Assay procedure of E・CT binding activity.

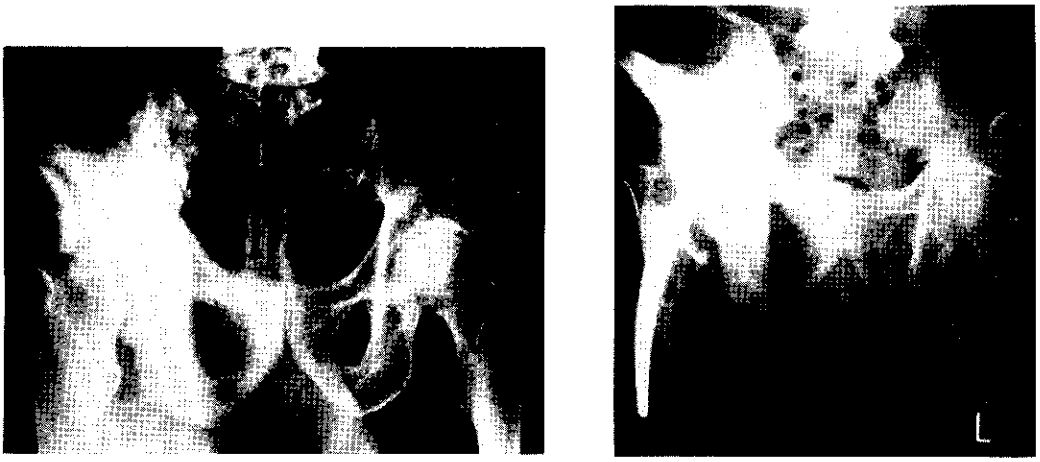

Fig. 6

A: Preoperative radiograph in case 5 showing involvement of the periacetabular bone and the proximal end of the femur and development of secondary osteoarthritis within right hip joint.
B: Seven years after total hip replacement. There is no sign of loosening.

的な核内封入体が電顕的に観察され，麻疹ウィルスや RSV (respiratory syncytial virus) などのヌクレオカプシドに酷似していることや，破骨細胞内のウィルス抗原物質の存在が免疫組織学的に証明されたことから，遅発性ウィルス感染説 (slow virus infection) が注目され，有力視されているが，最終的な結論にはなお時間を要する．

現在骨 Paget 病の治療として主に用いられてい

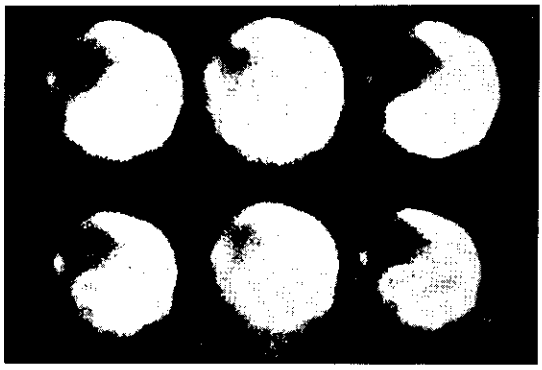

Fig. 7 Bone scintigrams of the skull in case 3. Top: Before treatment. Bottom: After E•CT treatment. Slight decrease in uptake of the radionuclide is seen.

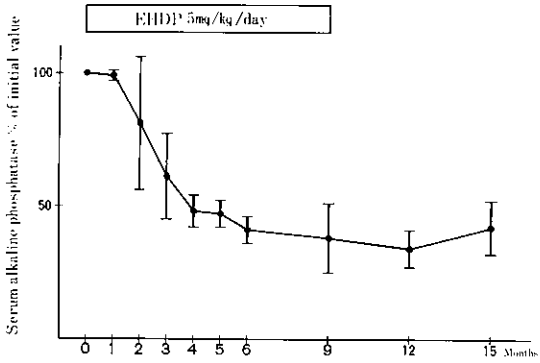

Fig. 9 Changes in plasma alkaline phosphatase levels during and after treatment.

る薬剤はカルシトニン(以下 CT と略す), EHDP, ミタラマイシン(mithramycin)の3者である.

ミタラマイシンは RNA 合成阻害剤であり, 破骨細胞に対する細胞毒として作用し骨吸収を抑制する. Ryan[22] は慎重な観察の下に投与すれば効果的かつ安全な薬剤であると報告しているが, 骨髄抑制や肝・腎障害などの重篤な副作用を呈する場合があり広く用いられるに至っていない.

CT は 1963 年, Hirsch[9] により発見された血清 Ca 低下作用を有する物質で, 哺乳類では甲状腺 C 細胞から分泌されるペプタイドホルモンであり, ブタ, ウシ, サケ, ヒト, ウナギなどの CT の構造が決定され, また合成も行われている. 骨に対して, 破骨細胞の膜受容体と結合し, cAMP を介して骨吸収を抑制する作用を有することから, 1967 年 Bijvoet ら[1] により骨 paget 病の治療に用いられて以来, 欧米を中心にヒト, ブタ, サケ CT による治療が試みられ良好な成績をあげている[4),6),14),26)].

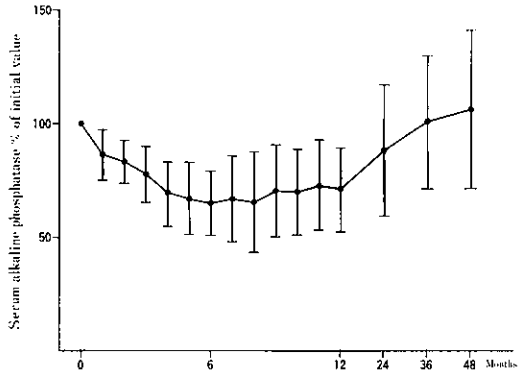

Fig. 8 Changes in serum alkaline phosphatase levels with E•CT treatment.

今回我々の用いた合成ウナギ CT 誘導体である E•CT は, 生物活性が 3,500～5,000 MRCU/mg と他の CT に比べて著しく高く, ヒト血清中における安定性も高いことが特徴であるが, 本邦において骨 Paget 病の治療に長期投与された報告はまだ少ない. 武藤ら[17] は 5 例の骨 Paget 病に対して 2 ヵ月から 7 ヵ月間の E•CT による治療を行い, 優れた除痛効果が得られたとしており, 高橋ら[28] の 4 例, 土光ら[5] の 3 例の報告においても良好な結果が得られたとしている. 我々の場合でも, 臨床症状に関しては, 疼痛の消失を中心として 7 症例全例に著明な改善が認められた.

しかし, 骨 Paget 病の治療経過の観察に最もよく使用される, 生化学的検査の指標とされている血清 Al-p 値と尿中 OH•Pr 量に関しては, 前者では "plateau-rebound" 現象が観察され, また後者では E•CT 投与につれて低下する傾向は見られたが, 血清 Al-p 値ほど鋭敏な変動を示さなかったことから, 治療効果を客観的に反映しているとは言えなかった. この E•CT 治療中に発現した血清 Al-p の "plateau-rebound" 現象および臨床効果との "解離" に関しては, 他の CT についても報告されており[4),8),14),17),26)], その原因としては, まず血中抗体の産生が考えられる. 事実ブタ CT やサケ CT に対する抗体は, 投薬を始めて 6 ヵ月以内に患者の 40～70% で生じるとされている[8),26)]. また, 我々の症例についても, ^{125}I でラベルした E•CT を用いて行った E•CT 結合能の検索で, 2 症例(29%)が陽性と判定され E•CT 抗体産生が示

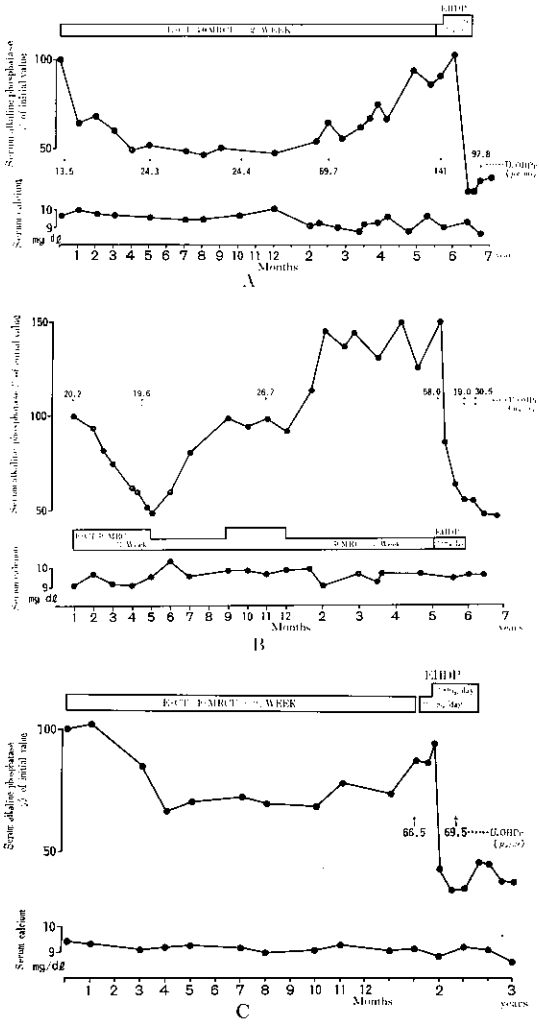

Fig. 10 Time courses of case 1 (A), case 5 (B) case 7 (C) during E•CT and EHDP treatment.

唆された．しかし，CT 抗体陰性の症例や抗体産生のみられないヒト CT 投与症例についても同様な現象が観察されることや[4),6),26)]，臨床症状の好転は持続することなどから，CT 抗体の産生は臨床的には大きな意味を持たないと考えられる．

次に二次性上皮小体機能亢進が考えられるが，サケ CT，ヒト CT 長期投与症例について測定された血中上皮小体ホルモンは正常であり，血清 Ca 値も多くの症例で正常範囲であることから否定的であるとされている[4),6)]．我々の症例では 2 症例に一過性に軽度の血中上皮小体ホルモンの上昇が見られた．その他 CT リセプターの減少等が原因として提唱されている[12)]．

EHDP は P–C–P 結合を持つ 2 リン酸塩であり，経口的に体内に吸収され，ハイドロキシアパタイトの表層に膜状に塗着して破骨細胞の機能を抑制し，結晶の成長および骨吸収を抑制するとされている[19)]．1971 年 Smith[27)] は，骨 Paget 病に対し EHDP を使用し良好な成績を示して以来現在まで多くの報告とともに，欧米では CT と並んで骨 Paget 病の確実な治療薬剤とされているが[2),24)]，本邦における報告はまだ少ない[30)]．最も効果的な 1 日投与量は 20 mg/kg であることが証明されており，これにより 3 カ月以内に血清 Al-p 値が著明に低下し，臨床症状の改善が得られるが，骨の結晶成長の過度の阻害に起因する重篤な骨軟化症，およびこれに伴う非外傷性骨折を合併する頻度が高くなるため，現在では 5mg/kg 投与および 6～9 カ月でいったん休薬して経過を観察することが推奨されており[2),11),24)]，我々もこの方針に準拠し，これらの副作用の合併を認めなかった．また，血清 Al-p 値は休薬後も変動せず，持続性の薬剤効果が認められた．しかし，この投薬方法でも 7.2% に非外傷性骨折が認められたとの報告もあり，時に合併することがある高 P 血症とともに注意を要するが，CT と少量の EHDP を併用投与することで，これらの副作用が防止できたということが報告されている[10)]．また，最近 APD と Cl_2MDP の 2 種類の 2 リン酸塩が，骨の結晶成長を阻害することなく骨吸収を抑制する薬理作用を有することから注目されており，骨 Paget 病の新しい治療薬剤として期待されている[3),24)]．

骨 Paget 病の薬物療法に際して，治療効果の判定および病変の再燃・悪性化を中心とした経過観察を行う場合の客観的な指標としては，骨シンチを中心とする核医学検査と生化学的指標としての，血清 Al-p 値および尿中 OH•Pr 量が用いられている．

土光ら[5)]は，^{99m}Tc-MDP を用いた骨 Paget 病の骨シンチにおいて，病変骨の放射能集積が病勢をよく反映することから，病変骨と健側正常骨との放射能比(uptake ratio)が，E•CT の治療効果の定量的な判定に信頼しうる指標であるとしている．しかし，EHDP 投与症例に対し，核種として ^{99m}Tc-MDP 等の，EHDP と同じ 2 リン酸塩を用いた場合ハイドロキシアパタイトに塗着した EHDP により，病変部への取り込みが阻害される可能性

が懸念される．Vellengaら[29]は，CTとEHDPの併用投与を受けた骨Paget病患者28病例について^{99m}Tc-Sn-EHDPを用いた骨シンチを検討した結果，常用量であれば特に問題はなく，治療効果の判定に有用であったとしているが，病変の再燃あるいは悪性化の早期診断を中心とする経過観察に用いる指標としては，簡便性や鋭敏度で後者の生化学的指標に比して劣る．しかし，後者についても，CT治療における血清Al-p値の"plateau-rebound"現象等の問題が未解決であり，これらに代わる，病勢をより正確に反映する指標が求められる．

最近，Gundbergら[7]は，ビタミンK依存性Ca結合アミノ酸を含み，ハイドロキシアパタイトと結合する蛋白質であるosteocalcinが，未治療の骨Paget病患者血清中で，正常人血清に比して3倍以上の上昇が見られ，骨代謝の亢進を反映していたとしている．また，Simonら[25]は，コラーゲンの前駆体であるI型プロコラーゲンのフラグメントであるC末ペプチド，およびIII型プロコラーゲンのフラグメントであるN末ペプチドを，骨Paget病患者血清について測定した結果，正常人血清に比して，骨のコラーゲン代謝の亢進により高値を示しており，サケCTおよびCl_2MDPによる治療により低下したとしている．これらは，いずれも骨Paget病治療における，より簡便かつ信頼度の高い指標となる可能性が想定される．

E・CTおよびEHDPの両剤を比較した場合，E・CTは他のCTと比べて生物活性が著しく高く，またヒト血清中における安定性も，ブタ，サケCTに比べて非常に高いという特徴を有し，特に重篤な副作用が認められないため，安全に長期投与を行い得るが，筋肉内注射を反復実施しなければならないため，坐剤等のより簡便な投与が可能な薬剤，あるいは作用持続性薬剤の開発や，血清Al-p値の"plateau-rebound"現象の原因の解明等解決すべき問題があり，EHDPは経口投与であることから患者の忍容性が良好であり，また臨床的，生化学的効果が持続性であることが長所であると考えられるが，副作用の点で慎重な観察の下に投与する必要がある．しかし，両剤とも骨Paget病に対する薬剤効果は優れており，両剤の併用も含めて，臨床効果，副作用等を考慮して選択すべきであると考える．

なお，欧米の報告によれば，本症の0.15～20%に骨肉腫，線維肉腫等への悪性化が見られるとされ，Schajowiczら[23]は，骨Paget病987症例を臨床病理学的に検討した結果，62症例(6.28%)に悪性化が認められ，その内訳は，骨肉腫39症例，線維肉腫15症例，軟骨肉腫5症例，悪性線維性組織球腫2症例，悪性リンパ腫1症例であったとしているが，我々の症例では全経過を通じて悪性化した症例はなかった．

結　語

1．骨Paget病は，従来考えられていたほどまれな疾患でなく，本邦においても多数の患者が潜在している可能性があり，今後増加することも考えられることから，日本人における本症の治療方針を検討する目的で，当科で扱った骨Paget病11症例の臨床像を報告し，E・CTおよびEHDPで治療し，平均4年8カ月の観察を行った7症例の経過について検討し，文献的考察を加えた．

2．臨床効果は，疼痛の消失を中心として全例いずれの薬剤でも認められた．増悪あるいは悪性化した症例はなく，よくコントロールされていた．両剤とも，副作用は軽度で，投与継続が困難となった症例はなかった．

3．治療効果を客観的に判定する指標として，骨シンチおよび血清Al-p値，尿中OH・Prを用いたが，簡便性や信頼度において問題があり，本症に対し薬物治療を行うに際して，より簡便かつ正確に病勢を反映する指標が求められる．

4．E・CTおよびEHDPは，両剤とも骨Paget病に対し優れた薬剤効果を有することが認められたが，投与形式，薬剤効果の持続性，副作用等においての一長一短があり，その選択に際しては，両剤の併用投与も含めて，臨床効果，副作用等を考慮すべきであると考えられた．

稿を終えるにあたり，ご指導，ご校閲いただいた小松原良雄部長に深謝いたします．また，ご協力下さいました大阪府立成人病センター整形外科医員諸兄に感謝いたします．

（本論文の要旨は，第57回日本整形外科学会学術集会において発表した．）

文　献

1) Bijvoet, O. L. M., and Jansen, A. P.: Effects of calcitonin on patients with Paget's disease, thyrotoxicosis, or hypercalcemia. Lancet, **1**:

876–881, 1967.
2) Canfield, R., et al.: Diphosphonate therapy of Paget's disease of bone. J. Clin. Endocrinol. Metab., **44**: 96–106, 1977.
3) Delmans, P. D., Chapuy, M. C., and Vignon, E.: Long term effects of dichloromethylene biphosphonate in Paget's disease of bone. J. Clin. Endocrinol. Metab., **54**: 837–844, 1982.
4) DeRose, J., et al.: Response of Paget's disease to procine and salmon calcitonins. Effect of long-term treatment. Am. J. Med., **56**: 858–866, 1974.
5) 土光茂治他：骨 Paget 病の病態およびカルチトニン治療．日整会誌，**53**: 937–947, 1979.
6) Greenberg, P. B., et al.: Treatment of Paget's disease of bone with synthetic human calcitonin. Biochemical and roentgenologic changes. Am. J. Med., **56**: 867–870, 1974.
7) Gundberg, C. M., et al.: Urinary-carboxyglutamic acid and serum osteocalcin as bone markers. Studies in Osteoporosis and Paget's disease. J. Clin. Endocrinol. Metab., **57**: 1221–1225, 1983.
8) Haddad, J. G., Jr., et al.: Calcitonin resistance. Clinical and immunologic studies in subjects with Paget's disease of bone treated with porcine and salmon calcitonins. J. Clin. Invest., **51**: 3133–3141, 1972.
9) Hirsch, P. F., et al.: Thyroid hypocalcemic principle and recurrent laryngeal nerve injury as factors affecting the response to parathyroidectomy in rats. Endocrinology, **73**: 244, 1963.
10) Hosking, D. J.: Calcitonin and diphosphonate in the treatment of Paget's disease of bone. Metab. Bone Dis. Relat. Res., **4**, **5**: 317–326, 1981.
11) Johnston, C. C., Altman, R. D., and Canfield, A. M.: Review of fracture experience during treatment of Paget's disease of bone with etidronate disodium. Clin. Orthop., **172**: 186–194, 1983.
12) Krane, S. M.: Paget's disease of bone. Clin. Orthop., **127**: 24–36, 1977.
13) Lawrence, J. S.: Rheumatism in Population. William Heinemann Medical Books, London, 443, 1977.
14) Martin, T. J.: Treatment of Paget's disease with the calcitonins. Aust NZJ. Med., **9**: 36–43, 1979.
15) Mills, B. G., et al.: Nuclear inclusions in Paget's disease of bone. Science, **194**: 201–202, 1976.
16) Mills, B. G., et al.: Immunohistological demonstration of respiratory syncytial virus antigens in Paget's disease of bone. Proc. Natl. Acad. Sci. USA, **78**: 1209, 1981.
17) 武藤芳照他：骨 Paget 病におけるウナギカルシトニンの治療効果．整形外科，**32**: 1181–1184, 1981.
18) Paget, J.: On a form of chronic inflammation of bone (Osteitis deformans). Med. Chir. Trans., **60**: 37, 1877.
19) Plasmans, C. M. T.: Influence of a diphosphonate on the cellular aspect of young bone tissue. Calcif. Tissue Int., **32**: 247, 1980.
20) Rebel, A., et al.: Osteoclast ultrastracture in Paget's disease. Calcif. Tiss. Res., **20**: 187, 1976.
21) Rebel, A., et al.: Viral antigens in osteoclasts from Paget's disease of bone. Lancet, **16**: 344, 1980.
22) Ryan, W. G.: Treatment of Paget's disease with mithramycin. Clin. Orthop., **127**: 106–110, 1977.
23) Schajowicz, F., et al.: Sarcoma complicating Paget's disease of bone. J. Bone Joint Surg., **65-B**: 299–307, 1983.
24) Sheppard, M.C.: The medical treatment of Paget's disease. J. Clin. Hosp. Pharm., **8**: 35–44, 1983.
25) Simon, L. S., et al.: Serum levels of type I and III procollagen fragments in Paget's disease of bone. J. Clin. Endocrinol. Metab., **58**: 110–120, 1984.
26) Singer, F. R., et al.: Salmon calcitonin therapy for Paget's disease of bone. Arthritis Rheum., **23**: 1148–1154, 1980.
27) Smith, R., and Russell, R. G. G.: Diphosphonates and Paget's disease of bone. Lancet, **1**: 945–947, 1971.
28) 高橋貞雄，坂井学，小松原良雄：骨 Paget 病の合成ウナギカルチトニンによる治療．臨整外，**15**: 1050–1055, 1980.
29) Vellenga, C. J. L. R., et al.: Bone scintigraphy in Paget's disease treated with combined calcitonin and diphosphonate (EHDP). Metab. Bone Dis. Relat. Res., **4**: 103–111, 1982.
30) 楊鴻生，中野謙吾：骨 Paget 病における EHDP 治療経験．中部整災誌，**25**: 1303, 1982.
31) 横井徹，林英紀，小松原良雄：骨 Paget 病のカルチトニンによる治療経過．中部整災誌，**25**: 1301, 1982.